

ЭМБОЛИЗАЦИЯ МАТОЧНЫХ АРТЕРИЙ ПРИ ПОЗДНЕМ (ВТОРИЧНОМ) ПОСЛЕРОДОВОМ КРОВОТЕЧЕНИИ

Тураева Р.Р.¹, Кацюба М.С.^{1,2},
Жибурт Е.Б.*³

DOI: 10.25881/20728255_2025_20_1_145

¹ ГАУЗ «Республиканская клиническая
больница», Казань

² Казанская государственная медицинская
академия – филиал ФГБОУ ДПО
«Российская медицинская академия
дополнительного профессионального
образования», Казань

³ ФГБУ «Национальный медико-хирургический
Центр им. Н.И. Пирогова», Москва

Резюме. Представлено клиническое наблюдение пациентки, 35 лет с диагнозом: позднее послеродовое кровотечение. Гематометра с пульсирующим сосудом в полость матки. 15-е сутки после 1-х срочных родов. Фоновое заболевание: анемия I степени (концентрация гемоглобина 93 г/л). Проведена эмболизация маточных артерий. Гемотрансфузии не выполнялись. Послеоперационный период прошел без осложнений. Выписана домой в удовлетворительном состоянии на 5й день после операции. Концентрация гемоглобина при выписке – 92 г/л. Сделан вывод о том, что органосохраняющая операция эмболизации маточных артерий может быть эффективным методом снижения периперационной кровопотери у пациенток с вторичным послеродовым кровотечением.

Ключевые слова: позднее (вторичное) послеродовое кровотечение, гематометра, эмболизация маточных артерий, кровесбережение.

Актуальность

Эндоваскулярная эмболизация артерий – важный элемент менеджмента крови пациента в многопрофильной клинике [1–6], в том числе в акушерстве и гинекологии [7; 8].

Послеродовое кровотечение (ПРК) ежегодно поражает около 14 млн. женщин, составляет 25% смертей, связанных с родами в мире, и является основной причиной экстренной послеродовой гистерэктомии. Традиционно ПРК определяется как потеря не менее 500 мл крови после вагинальных родов или потеря 1000 мл крови после кесарева сечения. Однако несколько авторов предложили более простое определение, включающее женщин, которые испытывают гемодинамическую нестабильность после родов независимо от объема кровопотери. Позднее (вторичное) ПРК определяется как кровотечение, которое возникает через 24 часа – 12 недель после родов и может не поддаваться терапевтическому

BLOOD-SAVING MYOMECTOMY

Turaeva R.R.¹, Katsyuba M.S.^{1,2}, Zhiburt E.B.*³

¹ Republican Clinical Hospital, Kazan

² Kazan State Medical Academy – branch of the Federal State Budgetary Educational Institution of Additional Professional Education «Russian Medical Academy of Continuing Professional Education», Kazan

³ Pirogov National Medical and Surgical Center, Moscow

Abstract. The article presents a clinical observation of a 35-year-old female patient with the diagnosis: Late postpartum hemorrhage. Hematometra with a pulsating vessel in the uterine cavity. 15th day after the first term delivery. Underlying disease: stage 1 anemia (hemoglobin concentration 93 g / l). Embolization of the uterine arteries was performed. Blood transfusions were not performed. The postoperative period was uneventful. The patient was discharged home in a satisfactory condition on the 5th day after the operation. Hemoglobin concentration at discharge was 92 g / l. It is concluded that organ-preserving surgery of uterine artery embolization can be an effective method for reducing perioperative blood loss in patients with secondary postpartum hemorrhage.

Keywords: late (secondary) postpartum hemorrhage, hematometra, uterine artery embolization, blood conservation.

лечению. Крайне важно, чтобы клиническая группа распознавала признаки и симптомы позднего (вторичного) ПРК и, при необходимости, консультировалась со службой интервенционной радиологии для минимально инвазивного варианта эмболизации маточных артерий, которая показала до 95% успеха [9].

Пациентка М., возраст 35 лет, с жалобами на тянущие боли внизу живота, обильные кровянистые выделения из половых путей.

Из анамнеза: 15-е сутки после первых срочных самостоятельных родов. Выписана из перинатального центра в удовлетворительном состоянии на 5-е сутки. Через 2 недели после родов на фоне полного благополучия возникли кровянистые выделения из половых путей. Обратилась в приемное отделение Республиканской клинической больницы (РКБ). Половой контакт за последние 14 суток отрицает. Эпидемиологический анамнез без особенностей.

Аллергологический анамнез без особенностей. Гемотрансфузии отрицает. Гинекологический анамнез: менструации с 12 лет, установились через 6 месяцев, регулярные безболезненные умеренные, по 5 дней через 28 дней. Беременность 1, роды 1.

Фоновые заболевания: анемия I степени (концентрация гемоглобина 93 г/л).

Сопутствующие заболевания: нет.

Физикальный осмотр

Общее состояние удовлетворительное. Кожа и видимые слизистые физиологической окраски. Живот при пальпации безболезненный в верхних отделах, умеренно болезненный в нижних отделах. Симптомы раздражения брюшины отрицательные. При бимануальном исследовании тело матки увеличено до 8 недель за счет гематометры, выделения из половых путей кровянистые обильные.

* e-mail: zhiburteb@pirogov-center.ru

Тураева Р.Р., Кацюба М.С., Жибурт Е.Б.
ЭМБОЛИЗАЦИЯ МАТОЧНЫХ АРТЕРИЙ ПРИ ПОЗДНЕМ (ВТОРИЧНОМ) ПОСЛЕРОДОВОМ КРОВОТЕЧЕНИИ

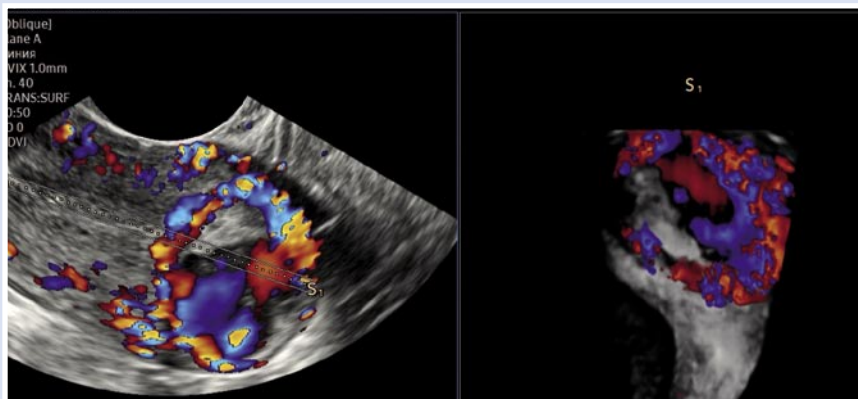


Рис. 1. Полость матки занимают гиперэхогенные включения с пульсирующим сосудом по передней стенке матки с выраженным кровотоком.

Клинико лабораторная диагностика

При поступлении:

– общий анализ крови: гемоглобин – 93 г/л, лейкоциты – $11,9 \times 10^9$ /л, тромбоциты – 344×10^9 /л.

Коагулограмма: АЧТВ 28,7 сек, МНО 1,00, фибриноген 2,66 г/л.

Группа крови А, фенотип Rh D+C+c-E-e+, антиэритроцитарные антитела не обнаружены,

Ультразвуковое исследование при поступлении: тело матки $76 \times 58 \times 73$ мм. Полость матки расширена до 35 мм со сгустками. Из передней стенки полости матки подходит пульсирующий сосуд, питающий гематому (Рис. 1).

На ангиографии кровоснабжение гематомы из левой маточной артерии (Рис. 2).

Диагноз: Гематометра с пульсирующим сосудом в полость матки. 15-е сутки после 1-х срочных родов. Маточное кровотечение. Анемия 1 степени.

Операция

Эмболизация маточных артерий. Ангиограф InfiniVi (Toshiba, Япония). Трансфеморальным доступом проведено интервенционное вмешательство с внутривенным болюсным контрастированием и эффективной дозой облучения 31,76 мЗв. Эмболизация маточных артерий справа и слева. На ангиограммах диаметр маточных артерий без особенностей. Эмболизация дистальных отделов левой и правой маточных артерий сферами поливинилалкоголя Contour, диаметр 710–1000 мкм (Abbott, США). По результатам интраоперационного УЗИ кровотоков в полости матки не визуализируется (Рис. 3).

Предоперационно вводили транексамовую кислоту «Транецидум» 1000 мг (ЭСКОМ, г. Ставрополь);

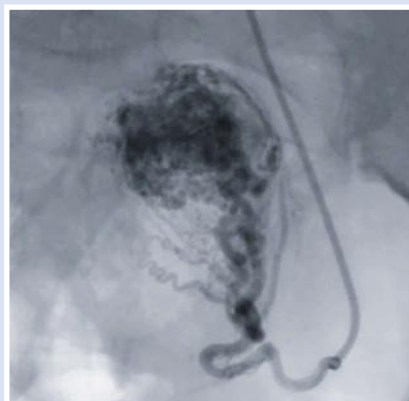


Рис. 2. Кровоснабжение гематомы из левой маточной артерии.

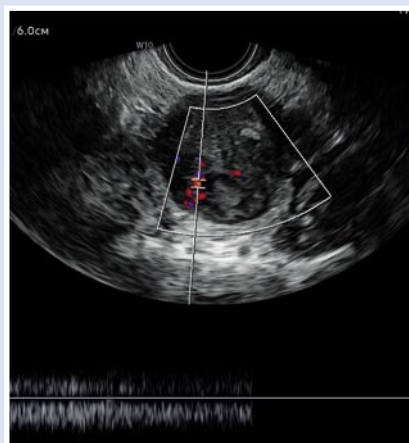


Рис. 3. Сформировавшаяся гематома, без нарастания.

В послеоперационном периоде:

- окситоцин 10 МЕ (Дальхимфарм, г. Хабаровск);
- сульгасин (ампициллин – сульбактам) (ПАО «Синтез» Россия) по 1,5 г 3 раза в день в течение 5 суток.

Послеоперационный период без особенностей.

Пациентка выписана на 5 сутки после операции в удовлетворительном состоянии.

Лабораторные показатели в пределах нормы за исключением концентрации гемоглобина (93 г/л).

Прогноз благоприятный.

Заключение

Успешное выполнение органосохраняющей операции эмболизации маточных артерий может быть эффективным методом снижения периоперационной кровопотери пациенток с вторичным послеродовым кровотечением.

Дополнительная информация. Согласие пациента. Информированное согласие от пациентки получено.

Авторы заявляют об отсутствии конфликта интересов (The authors declare no conflict of interest).

ЛИТЕРАТУРА/REFERENCES

1. Шевченко Ю.Л., Виллер А.Г., Боломатов Н.В. и др. Эндovasкулярная эмболизация посттравматической ложной аневризмы в бассейне правой печеночной артерии // Вестник Национального медико-хирургического Центра им. Н.И. Пирогова. – 2011. – Т.6, №3. – С.112-113. [Shevchenko YuL, Viller AG, Bolomatov NV, et al. Endovascular embolization of posttraumatic false aneurysm in the right hepatic artery basin. Vestnik Nacional'nogo mediko-hirurgicheskogo centra im. N.I. Pirogova. 2011; 6(3): 112-113. (In Russ.)]
2. Шевченко Ю.Л., Кузнецов А.Н., Кучеренко С.С. и др. Церебральный вазоспазм при эндovasкулярных вмешательствах на сосудах головного мозга // Вестник Национального медико-хирургического Центра им. Н.И. Пирогова. – 2010. – Т.5, №4. – С.12-16. [Shevchenko YuL, Kuznetsov AN, Kucherenko SS, et al. Cerebral vasospasm during endovascular interventions on cerebral vessels. Vestnik Nacional'nogo mediko-hirurgicheskogo centra im. N.I. Pirogova. 2010; 5(4): 12-16. (In Russ.)]
3. Стойко Ю.М., Ветшев П.С., Максименков А.В. и др. Эндovasкулярная окклюзия в лечении пациента с желудочно-кишечным кровотечением из артериовенозной мальформации // Вестник Национального медико-хирургического Центра им. Н.И. Пирогова. – 2022. – Т.17, №4. – С.150-152. [Stoyko YuM, Vetshev PS, Maksimenkov AV et al. Endovascular occlusion in the treatment of a patient with gastrointestinal bleeding from arteriovenous malformation. Vestnik Nacional'nogo mediko-hirurgicheskogo centra im. N.I. Pirogova. 2022; 17(4): 150-152. (In Russ.)] doi: 10.25881/20728255_2022_17_4_2_150.
4. Ханалиев Б.В., Масленников М.А., Скрыбин Е.С., Литвинова Е.И. Эндovasкулярная эмболизация простатических артерий при

- лечении пациентов с доброкачественной гиперплазией предстательной железы // Вестник Национального медико-хирургического Центра им. Н.И. Пирогова. – 2021. – Т.16, №2. – С.154-156. [Khanaliev BV, Maslennikov MA, Skryabin ES, Litvinova EI. Endovascular embolization of prostatic arteries in the treatment of patients with benign prostatic hyperplasia. Vestnik Nacional'nogo mediko-hirurgicheskogo centra im. N.I. Pirogova. 2021; 16(2): 154-156. (In Russ.)] doi: 10.25881/20728255_2021_16_2_154.
5. Апостолиди К.Г., Болوماتов Н.В., Савчук О.В. Контрастная ангиография с эндоваскулярной эмболизацией при кровотечении после тонзиллэктомии // Вестник Национального медико-хирургического Центра им. Н.И. Пирогова. – 2013. – Т.8, №3. – С.111-113. [Apostolidi KG, Bolomatov NV, Savchuk OV. Contrast angiography with endovascular embolization in bleeding after tonsillectomy. Vestnik Nacional'nogo mediko-hirurgicheskogo centra im. N.I. Pirogova. 2013; 8(3): 111-113. (In Russ.)]
 6. Жибурт Е.Б., Мадзаев С.Р., Шестаков Е.А. Менеджмент крови пациента. 2-е издание. – М.: Национальный медико-хирургический Центр имени Н.И. Пирогова, 2021. – 121 с. [Zhiburt EB, Madzaev SR, Shestakov EA. Patient's blood management. 2-e izdanie. M.: Nacional'nyj mediko-hirurgicheskij centr imeni N.I. Pirogova, 2021. (In Russ.)]
 7. Политова А.К., Болوماتов Н.В., Бруслик С.В. и др. Суперселективная эмболизация артерий, питающих миоматозные узлы, при лечении пациенток с миомой матки // Вестник Национального медико-хирургического Центра им. Н.И. Пирогова. – 2022. – Т.17, №1. – С.23-27. [Politova AK, Bolomatov NV, Bruslik SV, et al. Superselective embolization of arteries feeding myomatous nodes in the treatment of patients with uterine fibroids. Vestnik Nacional'nogo mediko-hirurgicheskogo centra im. N.I. Pirogova. 2022; 17(1): 23-27. (In Russ.)] doi: 10.25881/20728255_2022_17_1_23.
 8. Политова А.К., Кира Е.Ф., Кокорева Н.И. Эффективность альтернативных методов лечения миомы матки // Вестник Национального медико-хирургического Центра им. Н.И. Пирогова. – 2015. – Т.10, №2. – С.72-74. [Politova AK, Kira EF, Kokoreva NI. Efficiency of alternative methods of treating uterine fibroids. Vestnik Nacional'nogo mediko-hirurgicheskogo centra im. N.I. Pirogova. 2015; 10(2): 72-74. (In Russ.)]
 9. Loya MF, Garcia-Reyes K, Gichoya J, Newsome J. Uterine Artery Embolization for Secondary Postpartum Hemorrhage. Tech Vasc Interv Radiol. 2021; 24(1): 100728. doi: 10.1016/j.tvir.2021.100728.

ЭНДОВАСКУЛЯРНАЯ ЭМБОЛИЗАЦИЯ ПРОСТАТИЧЕСКИХ АРТЕРИЙ КАК ПЕРВЫЙ ЭТАП ЛЕЧЕНИЯ ГИПЕРПЛАЗИИ ПРЕДСТАТЕЛЬНОЙ ЖЕЛЕЗЫ БОЛЬШИХ РАЗМЕРОВ

Скрябин Е.С.*, **Ханалиев Б.В.**,
Батрашов В.А., **Марчак Д.И.**

ФГБУ «Национальный медико-хирургический Центр им. Н.И. Пирогова»,
Москва

DOI: 10.25881/20728255_2025_20_1_147

Резюме. Представлено клиническое наблюдение пациента с доброкачественной гиперплазией предстательной железы больших размеров, осложнившейся наличием хронической задержки мочеиспускания и нарушением сократительной способности детрузора мочевого пузыря. Это привело к развитию острой задержки мочеиспускания – экстренного состояния, требующего безотлагательного дренирования мочевого пузыря. После проведения дополнительных методов обследования пациенту была выполнена эндоваскулярная эмболизация артерий предстательной железы. Вторым этапом лечения выполнена трансуретральная резекция предстательной железы.

Ключевые слова: доброкачественная гиперплазия предстательной железы, эндоваскулярная эмболизация простатических артерий, цистостома, трансуретральная резекция предстательной железы.

Актуальность

Гиперплазия предстательной железы (ГПЖ) – одно из самых распространенных урологических заболеваний у мужчин. Исследования показывают, что

распространенность и заболеваемость ГПЖ увеличивается с возрастом, достигая максимума в возрасте около 79 лет. В некоторых регионах распространенность ГПЖ среди мужчин старше 40 лет состав-

ляет около 10% и также увеличивается с возрастом [1; 2]. Несмотря на значительное распространение, факторы риска развития ГПЖ остаются неизученными (за исключением возраста и мужского

ENDOVASCULAR EMBOLIZATION OF PROSTATIC ARTERIES AS THE FIRST STAGE OF TREATMENT OF LARGE BENIGN PROSTATIC HYPERPLASIA

Skryabin E.S.*, **Hanaliev B.V.**, **Batrashev V.A.**, **Marchak D.I.**

Pirogov National Medical and Surgical Center, Moscow

Abstract. The article presents a clinical observation of a patient with large benign prostatic hyperplasia, complicated with the presence of chronic urinary retention and detrusor atony. These changes in the lower urinary tract led to the development of acute urinary retention – an emergency condition requiring immediate drainage of the bladder. After additional examination methods, the patient underwent endovascular embolization of prostatic arteries. Subsequently, the second stage of treatment was transurethral resection of the prostate gland.

Keywords: prostatic hyperplasia, endovascular embolization of prostatic arteries, cystostomy, transurethral resection of the prostate.

* e-mail: skryaba@inbox.ru